卵巣がんに対する治療

【　はじめに　】

卵巣に発生する腫瘍には、良性と悪性、その中間的な境界悪性というものがあります。卵巣に腫瘍ができたからといって、卵巣がんとは限りません。

進行すると、おなかの中にがんが広がる腹膜播種が生じやすくなります。また、胃から垂れ下がって大腸小腸をおおっている大網（たいもう）、おなかの大血管の周りにある後腹膜リンパ節、大腸、小腸、横隔膜、脾臓などに転移することがあります。

図１：卵巣腫瘍のイメージ

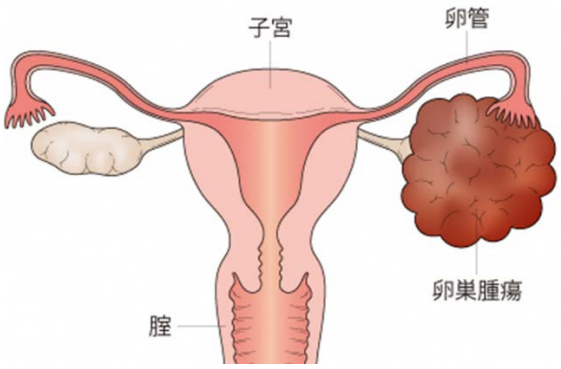

【　治　療　】

①　手術療法

手術により、がんが取りきれたかどうかが予後に影響し、残存する腫瘍の大きさが小さいほど予後がよくなります。初回手術では、可能な限りがんを摘出することが原則です。標準治療として行われているのは開腹手術です。腹腔鏡下手術は良性腫瘍で広く行われていますが、卵巣がんでは開腹手術と比較して勧められるだけの報告がなく、現時点では標準治療ではありません。

手術前の検査で境界悪性や悪性が疑われる場合には、術中迅速病理検査を行います。その結果が良性で取り切れていると判断すれば、終了します。境界悪性であれば、腫れていないもう一方の卵巣、子宮、大網などを摘出します。悪性であれば、さらにリンパ節の摘出を追加する必要があります。当院には複数の病理診断医が勤務しており、迅速組織診断の結果を確認することで、手術範囲を適切に決定できるという、大きなメリットがあります。

図２：卵巣癌の手術範囲

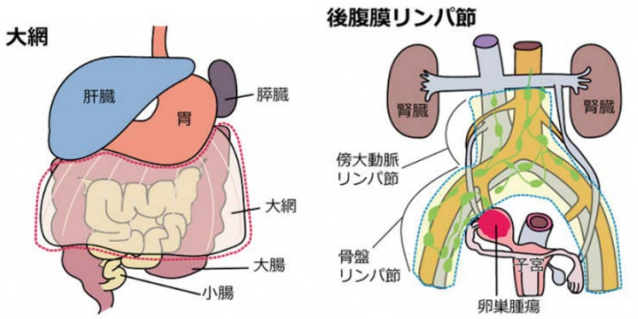

②　薬物療法

卵巣がんは進行した状態で発見されることが多いため、術後化学療法が行われることがほとんどです。早期に発見された場合でも、がんの種類によっては再発の危険があるため、行うことがあります。

1）化学療法

代表例：TC 療法（パクリタキセル＋カルボプラチン）

タキサン製剤であるパクリタキセルでは、しびれの症状がみられる末梢（まっしょう）神経障害が高頻度に起こります。症状が重くなった場合は回復が遅く、後遺症が残ることもあります。また、添加剤としてアルコールが含まれているため、お酒に弱い患者さんは、酔ったときのような症状があらわれることがあります。

2）分子標的治療

がんの増殖に関わっている分子を標的にしてその働きを阻害します。卵巣がんの場合、化学療法と併用して行われることがあります。

代表例：血管新生阻害薬(ベバシズマブ)

がん組織が大きくなる際には、栄養や酸素を供給するために血管が新しく作られますが、この血管新生には血管内皮増殖因子（VEGF）が働いています。血管新生阻害薬は VEGF を阻害することで血管新生を妨げ、がんの増殖を抑えます。定期的に通院して投与（点滴）を続けます。

代表例：PARP 阻害薬(オラパリブ、ニラパリブ)

PARP 阻害薬は、DNA を修復する PARP の働きを阻害することで、がんの増殖を抑えます。正常な細胞では、PARP を阻害しても他の修復システムによって DNA が正確に修復されますが、DNA 修復システムが不完全ながん細胞（特に HRD 陽性のがん細胞）では、PARP を阻害すると DNA を修復できず、細胞死に至ります。PARP 阻害薬は飲み薬で、毎日飲み続けます。